

# Präimplantäre Diagnostik

*Implantologie ist eine invasive und aufwändige Therapie. Daher ist es konsequent, wenn die neuen Möglichkeiten einer exakten Diagnostik immer häufiger genutzt werden. Dies erhöht die Sicherheit für den Patienten und es verbessert das funktionelle und ästhetische Ergebnis. Die Zukunft der Implantologie wird von den Patienten daran gemessen werden, wie nachhaltig ihre Erfolge sind.*

## Der Erstkontakt

Ziel des Erstkontaktes mit dem „dental-implantologisch“ interessierten Patienten ist es zunächst einmal, die Machbarkeit zu prüfen. Erst danach schließt sich die detaillierte Diagnose und Planung an. Die gründliche präimplantologische Diagnostik erhält einen besonderen Stellenwert, als es sich ja um einen Wahleingriff handelt, bei dem das Erkennen und Ausschalten von Risiken jeglicher Art mehr im Vordergrund steht als bei dringlichen Eingriffen.

## Anamnese


Die Vorstellungen der Patienten über Zahnimplantate stehen oft in deutlichem Widerspruch zu den Kriterien, die der Zahnarzt benutzt, wenn er sich zu einer Implantation entscheidet. Am Beginn einer implantologischen Therapie muss daher immer ein ausführliches Gespräch mit dem Patienten stehen. Dabei ist es zunächst einmal wichtig, die Beweggründe des Patienten zu erforschen, die ihn veranlassen, nach einer implantologischen Versorgung zu fragen. Es ist nicht zu empfehlen, einen Patienten zu einer Implantation zu überreden, insbesondere dann nicht, wenn die vorgenannten Grundvoraussetzungen nicht erfüllt sind. Perger weist auf darauf hin, dass gerade Patienten, die auf eine Therapie-Art fixiert sind, in falscher Einschätzung der Risiken falsche Angaben machen können, um die von ihnen gewünschte Behandlung durchführen zu lassen.

Berufliche Gründe können die Indikation etwas weiter stellen lassen, ebenso wird man in bestimmten Fällen bei Patienten mit Anfallsleiden oder Patienten, deren psychische Grundeinstellung oder Anlage übliche zahnärztliche Behandlungsmethoden nicht zulassen, zusätzliche Kriterien in Betracht ziehen.

Bei der zahnärztlichen Anamnese wird man zunächst nach den Hauptbeschwerden im Bereich des Kauorgans fragen. Die zahnärztliche Anamnese beschäftigt sich mit der Ursache der totalen oder partiellen Zahnlosigkeit des Patienten. So müssen Mundschleimhautrekrankungen, Parodontopathien und die Kariesanfälligkeit erfragt werden. Dabei spielt der Umgang des Patienten mit diesen Problemen eine große Rolle, da ja bei Implantaten besonders hohe Anforderungen an die Mundhygiene gestellt werden müssen.

Da der Knochenstoffwechsel von Bedeutung ist, ist eine Blutuntersuchung mit Erfassung der Phosphatasen sinnvoll. So sind die Osteoblasten besonders reich an alkalischer Phosphatase, während man die saure Phosphatase vor allem in Osteoklasten, aber auch in Thrombozyten und Erythrozyten findet. Pathologisch erhöhte Werte der sauren Phosphatase findet man daher z. B. bei Knochentumoren, dem Osteoklastom (M. Paget), Hyperparathyreoidismus und Thrombopenien. Hyperhyreose und Kortikoidtherapien erniedrigen den Wert der alkalischen Phosphatase.

Bei der ärztlichen Anamnese steht die Unbedenklichkeit einer Fremdkörpereinpflanzung bei der Entscheidung für oder gegen eine Implantation im Vordergrund. Ergeben sich bei der Anamnese Hinweise für Erkrankungen aus dem allgemeinme-



*Dr. med. Dr. med. dent. Peter A. Ehrl*

*Studium der Psychologie in Würzburg, der Medizin und Zahnmedizin in Hannover, Portland und Frankfurt am Main*

*1975–1982 Wiss. Mitarbeiter und Oberarzt, Universitätsklinik Frankfurt am Main*

*1982–96 Niederlassung als Arzt, Zahnarzt und Oralchirurg in freier Praxis und als Konsiliararzt am Krankenhaus Freudenberg*

*1995 Ernennung zum Obergutachter in Implantologie (BdiZ)*

*Ab 1996 Geschäftsführender Partner der Zahnärzte am Spreebogen, Berlin*

*1996–2000 Wiss. Leiter des Philipp-Pfaff-Instituts Berlin*

*2001 Mitbegründer von preDent®  
62 Publikationen und Buchbeiträge sowie mehr als 160 Einzelvorträge zu den Themen: Didaktik der Medizin, Sozialmedizin, Diagnostik, Kieferhöhlenerkrankungen, Implantologie, Kryotherapie, Mundschleimhautrekrankungen und Qualitätsmanagement*

*Lehrtätigkeit in der Aus- und Weiterbildung von Ärzten, Zahnärzten, zahnmedizinischen Fachhelferinnen und Zahntechnikern. Referent und Organisator von Weiterbildungskursen in eigener Praxis und bei verschiedenen Fortbildungsinstitutionen und Universitäten im In- und Ausland. Mehrere Ehrenämter zahnärztl. Einrichtungen*

# ZAHNHEILKUNDE

dizinischen Bereich, so muss der Patient zunächst einer entsprechenden fachärztlichen Untersuchung zugeführt werden. Bei Erkrankungen, die therapeutisch günstig beeinflusst werden können, sprechen wir von „relativen Kontraindikationen“ bezüglich einer Implantation. Insbesondere an den Diabetes mellitus ist hier zu denken. Hier sind im Einzelfall im Konsil mit einem Internisten Risiko und Nutzen einer Implantation abzuwägen. Eine „absolute Kontraindikation“ liegt vor, wenn eine Befundverbesserung nicht mehr möglich ist oder sich operative Eingriffe ohnehin verbieten. Erhöhte Vorsicht ist bei der zunehmenden Multimorbidität älterer Patienten geboten. Nicht selten findet man z. B. eine Herzerkrankung mit einer Antikoagulantientherapie, Endokarditisgefahr und hohem Medikamentenkonsum verquickt. Nur eine äußerst intensive Beratung und Betreuung vor, während und nach der Implantation durch Zahnarzt und Internisten können hier – bei entsprechend hoher Dringlichkeit – sicher nur in Ausnahmefällen eine solche „high-risk“-Implantation überhaupt rechtfertigen. Ein Unterlassen der Implantation ist dann sicher richtiger.

## Klinische Untersuchung

Eine implantologische Behandlung sollte niemals isoliert von der Gesamtproblematik des Kauorganes erfolgen. Die Untersuchung auf Zahnerkrankungen, Zahnbetterkrankung und pathologische Veränderungen des Kauorganes sind hier Voraussetzung. Die gängigen Untersuchungsmethoden wie z. B. der Mundhygiene-Index oder der Parodontalstatus kommen hier zum Zuge.

In vielen Fällen wird vor einer implantologischen Therapie eine Vorbehandlung von der professionellen Zahnreinigung bis hin zur systematischen Parodontalbehandlung nötig sein. Diese Kontakte dienen sowohl der Schärfung des Problembewusstseins beim Patienten als auch dem

Prüfung der Compliance. Des Weiteren ist zu beurteilen, ob die in Frage kommende(n) Durchtrittsstelle(n) des Implantatpfostens von einer genügend breiten Zone der Gingiva propria umgeben sein wird. Diese sollte 2 mm nicht unterschreiten.

Die Palpation mit dem tastenden Finger erlaubt eine erste Beurteilung der Dimensionen der für die Implantation in Frage kommenden Kieferabschnitte. Bei einer dicken und stark nachgebenden Mukosa liefern in diesem Stadium der Diagnostik ggf. Messlehren, Sondierung und Sägeschnittmodelle weitere Informationen. Durch die modernen virtuellen Techniken verlieren diese Methoden heute an Bedeutung.

Aus implantologischer Sicht ist die funktionelle Anatomie von wesentlicher Bedeutung, weil sie für die spätere prothetische Versorgung der Implantate eine wichtige Voraussetzung darstellt. Bei Implantaten, die lediglich eine prothesenstabilisierende Funktion erfüllen (z. B. interforaminale Stegkonstruktionen), beziehen sich die funktionellen Kriterien zunächst nur auf den betroffenen Kiefer. Gleiches gilt bei Implantaten, die in eine kaum veränderbare Situation einbezogen werden, wie z. B. die Pfeilervermehrung im reduzierten Restgebiss oder der Einzelzahnersatz.

Hinsichtlich der Kaufunktion steht der erwünschten axialen Belastung der Implantate häufig der gegenläufige Abbau des Ober- und Unterkieferalveolarfortsatzes entgegen. Dieser erfolgt im Oberkiefer nach zentral und im Unterkiefer nach peripher. Große intermaxilläre Distanzen divergierende Alveolarkämme spielen in der Implantatprothetik eine größere Rolle als in der Zahnprothetik. Sind 3D-Aufnahmen vorhanden, so sind diese Beziehungen gut an einem vertikalen Schnitt durch die Implantationsebene zu erkennen. Kann der geübte Prothetiker, in Fällen ohne Besonderheiten, mit einfachen klinischen Methoden auch ein gutes, funktionellen Kriterien genügendes Ergebnis erreichen, so wird man dennoch eher instrumentelle, funktionsanalytische Maßnahmen ergreifen, um die Diagnose

auf ein sicheres und nachvollziehbares Fundament zu stellen.

## Röntgenologische Voruntersuchung

Ohne eine röntgenologische Diagnostik kann ein implantologischer Eingriff nicht begonnen werden. Die Röntgenaufnahme ist neben der klinischen Untersuchung und der Modellanalyse unerlässlich zur anatomischen Orientierung und Positionierung von Implantaten. Darüber hinaus sind viele Erkrankungen präoperativ nur durch die Röntgendiagnostik zu erfassen. Dies gilt nicht nur für die unmittelbar für die Implantation vorgesehene Region, sondern auch für die Diagnostik am gesamten Röntgenbild. Eine wichtige Bedeutung der Röntgenaufnahme ist außerdem die Dokumentation.

### Präimplantologische Zahnfilmaufnahmen (3 x 4 cm / 4 x 5 cm)

Die Einzelaufnahme kann eine gezielte Ergänzung der Übersichtsaufnahme des Implantationsgebietes darstellen. Es darf jedoch nicht vergessen werden, dass das visuell eine größere Detailgenauigkeit vortäuschende Summationsbild Schichtbildern immer unterlegen ist. Die Zahnfilmaufnahme kann niemals als alleinige präimplantologische Röntgendiagnostik dienen. Dagegen sprechen mögliche Projektionsfehler insbesondere bei der Nähe zu beachtender benachbarter anatomischer Strukturen und die Tatsache, dass weitere Zahn- und Kiefererkrankungen, die nur wenig vom Implantationsort entfernt liegen, übersehen werden können.

### Präimplantologische Übersichtsaufnahme (Panoramaschichtaufnahme/PSA)

Die PSA gehört zur Routine der präimplantologischen Diagnostik. Nur diese Aufnahmetechnik ermöglicht die erforderliche umfassende Beurteilung des Kiefers, noch vorhandener Zähne, der Kiefergelenke und pathologischer Veränderungen. Folien mit aufgezeichneten

# ZAHNHEILKUNDE

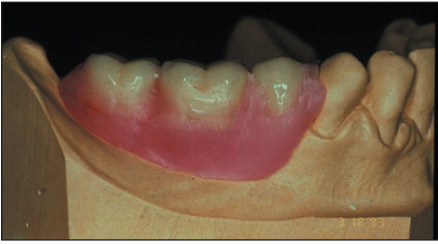

Abb. 1: Röntgen-Referenzschiene mit Kugeln

Implantaten sind nur für eine grobe Vorplanung geeignet. Üblicherweise werden zur Kalibrierung Metallkugeln mit definiertem Durchmesser herangezogen (Abb. 1). Wegen der größeren Auswertungsmöglichkeiten wird die digitale Aufnahme immer mehr zum Standard.

Im Zusammenhang mit augmentativen Verfahren im Bereich des Rezessus alveolaris („Sinuslift“) ist zu prüfen, ob das verbliebene Knochenangebot ausreicht, eine kombinierte Augmentation und Implantation durchzuführen. Da der Rezessus alveolaris durch ein oder mehrere Cristae in zwei oder mehr Kammern unterteilt wird, kann bei der Planung die Augmentation für alle oder nur bestimmte basale Buchten vorgesehen werden. Die Beurteilung des Kieferhöhlenzustandes ist in der PSA nur für den dargestellten Bereich und die getroffene Schicht und daher nur mit Einschränkung möglich. Mit Kontrastaufnahmen können raumfordernde Prozesse vom eigentlichen Sinus abgegrenzt werden. Dreidimensionale computertomografische Bild Darstellungen haben zu einer deutlichen Verfeinerung der Diagnostik der Kieferhöhle geführt und machen Kontrastaufnahmen mehr und mehr überflüssig.

Neue Entwicklungen der Panoramaschichtaufnahmetechniken ermöglichen weitere Spezialprojektionen, die das Spektrum dieser Technik erweitern, so z. B. auch die in der Implantologie wichtigen Schichtaufnahmen im Unterkieferseitenzahnbereich.

## Präimplantologische Schädelübersichtsaufnahmen

Die Fernröntgenaufnahme (Schädel seitlich mit kleinem Objekt-Film-Abstand und

großem Fokus-Objekt-Abstand) kann beim zahnlosen Patienten von implantologischem Interesse sein. Diese Technik erlaubt eine nahezu größengerechte Darstellung der ossären Strukturen. Auch diese Technik gerät durch die modernen 3D-Verfahren immer mehr in den Hintergrund.

Am Ende dieser Erstberatung können die Weichen für die weitere Diagnostik gestellt werden: Abdrücke für Planungsmodelle, Set-up oder Referenzschiene und ggf. die Überweisung zum Allgemeinarzt oder Internisten sowie ggf. zur digitalen 3D-Diagnostik.

Soweit eine 3D-Diagnostik oder Navigation vorgesehen ist, muss jetzt – je nach Programm – eine Schiene, ein Set-up ggf. mit Referenzkörpern beim Zahntechniker in Auftrag gegeben werden. Systemabhängig handelt es sich dabei z.B. um Titanstifte, -kugeln oder einen Legostein. Sinnvoll ist es zudem, das Set-up radiologisch sichtbar zu machen,

## Der Zweitkontakt

Ziel des Zweitkontaktes ist es, auf Grund genauer Daten dem Patienten eine konkrete Planung zu erläutern. Wenn möglich, sollte der Patient bis dahin bereits einen Prophylaxetermin wahrgenommen haben.

Der Patient erhält jetzt folgende Informationen:

- Bildgestützte Beratung über die mögliche implantologische Therapie
- Modellplanung
- Alternativenabwägung
- Kosteneinschätzung
- Risikoeinschätzung und Aufklärung

### Modellanalysen – Set-up

Modellanalysen sind integrierter Bestandteil der präimplantologischen Diagnostik (Abb. 2). Die Beurteilung des Modells des Implantatkiefers ermöglicht eine Aussage über die Kieferform, -breite und die Beziehung zu Nachbarzähnen. Immer sollten Implantat- und antagonistischer Kiefer zueinander in Beziehung gesetzt

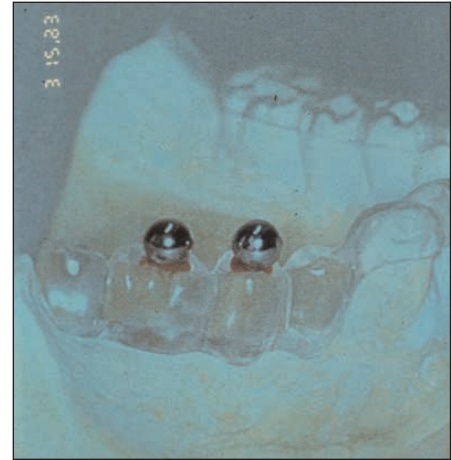


Abb. 2: Set-up einer verkürzten Zahnreihe

werden, auch bei Einzelzahnimplantaten. Sägeschnittmodelle, die nach Sondierung der Schleimhautdicke erstellt werden, sind ein bewährtes Planungshilfsmittel, die zwar durch die moderneren 3D-Planungshilfsmittel immer mehr in den Hintergrund geraten, aber dennoch ihre Berechtigung behalten.

### Computertomografie

Mit der weiteren Verbreitung von Computertomografen hat auch die Anwendung dieser Aufnahmetechnik in der Implantologie zugenommen. Die Bedeutung der dritten Dimension wird an dem einfachen Beispiel der Abb. 3, a u. b sichtbar. Auch wenn die Strahlendosis bei moderneren Geräten gesenkt werden konnte, ist sie immer noch ein nicht zu vernachlässigender Hemmschuh einer breiten Anwendung. Dies kann sich durch die Konusstrahlentechnik („Volumetomograph,

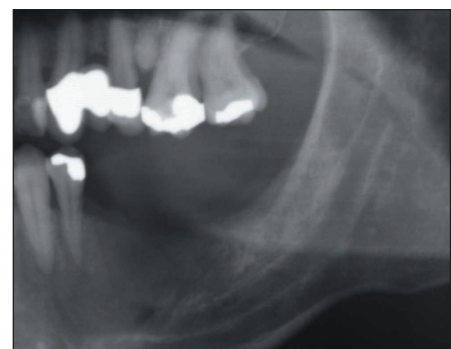


Abb. 3 a: Ausschnitt aus PSA: Der Alveolar-kamm erscheint ausreichend hoch

# ZAHNHEILKUNDE

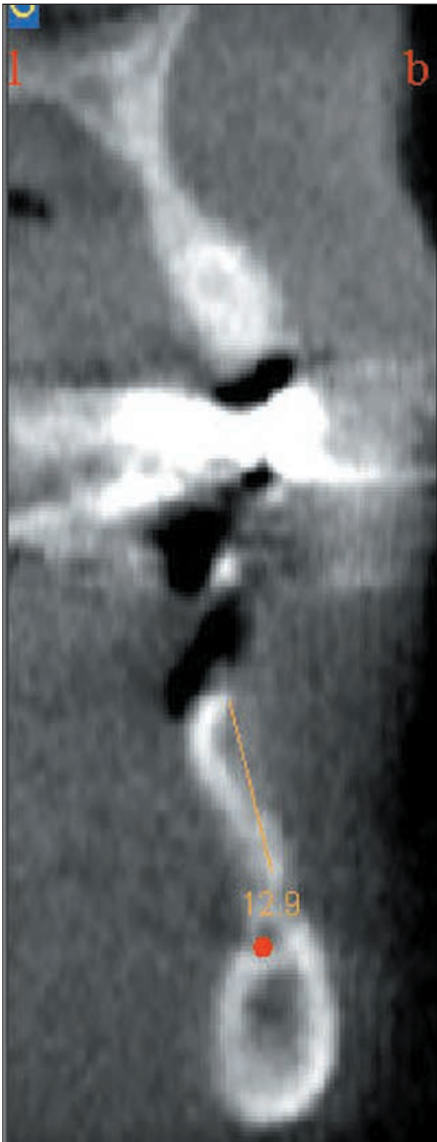


Abb. 3 b: Ausschnitt aus KST-Aufnahme beim gleichen Patient: Es wird deutlich, wie schmal der Kiefer ist

VTG, Dental-CT“) mit einer deutlich niedrigeren Strahlendosis und dem geringeren Rauschen um Metalle ändern. Bewährt haben sich hier spezifische, fertige Schichtreihen – sog. Reports (Abb. 4), gedruckt oder als Film –, die der jeweiligen Anforderung des Behandlers angepasst sind. Auch die Darstellung und Vermessung der intermaxillären Distanz wird so möglich, ein gutes Hilfsmittel zur Planung der prothetischen Suprakonstruktion (Abb. 5). 3D-Darstellungen erhöhen nicht nur das Raumempfinden des Operateurs bei

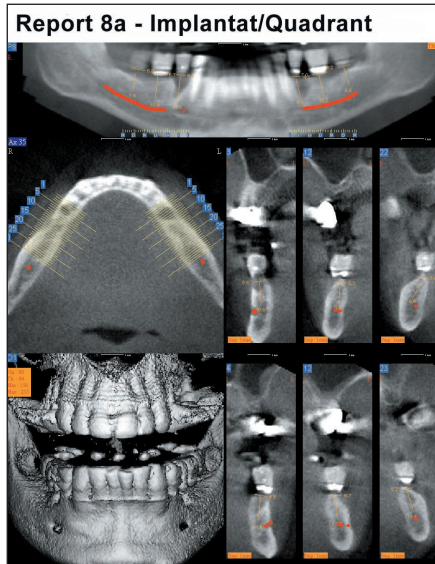


Abb. 4: Ein definierter Report aus dem Datensatz einer DVT-Aufnahme

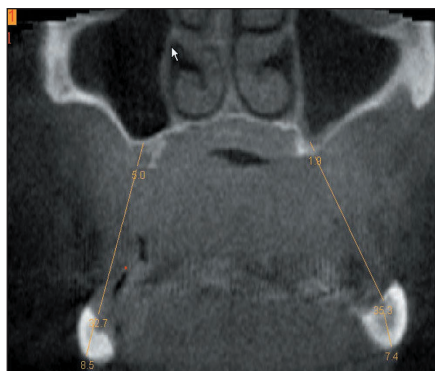


Abb. 5: Ein Frontalschnitt zur Darstellung der intermaxillären Distanz

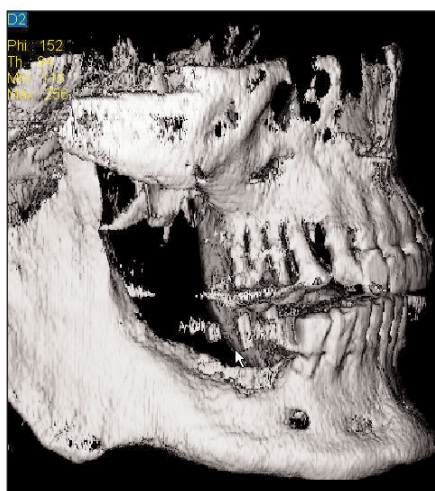

Abb. 6: 3D-Auswertung eines DVT-Datensatzes

der Implantation, sondern veranschaulichen auch dem Patienten besser seine anatomische Situation (Abb. 6). Insbesondere Begleitmaßnahmen wie z. B. Augmentationen können so leichter verständlich gemacht werden.

## Implantatspezifische rechnergestützte Auswertung dreidimensionaler, digitaltomografischer Daten

Die im 3D-Scan erfassten Rohdaten können heute für PC-Programme lesbar gemacht werden. Das Entscheidende dabei ist: Der Behandler wird wieder in die Lage versetzt, selbst die für ihn wichtige Diagnostik zu erstellen. Auch wenn der Radiologe exakte Schichtserien liefern kann, z. B. nach den definierten Reports der Volumetomografie, ist es empfehlenswert, dass die Daten vom Operateur selbst erstellt werden. Die Auswertung erlaubt dem Behandler die Bestimmung von Distanzen, Winkeln und Volumina. Dies erhöht die Planungssicherheit erheblich. Die Darstellungen liefern für prekäre Implantatlokalisationen – z.B. in Nerv- oder Nebenhöhlennähe – wertvolle Hinweise. Durch die Zunahme der dental interessierten Radiologen und rein diagnostischen Einrichtungen wie z. B. preDent® sind diese Möglichkeiten auch besser zugänglich.

Die Planungsprogramme coDiagnostix®, implant3D®\*\* und simPlant®\*\*\* gehen noch weiter: Sie ermöglichen die visuelle 3D-Darstellung der Implantatposition und können diese – eine radiologische Darstellung der vorgesehenen Kronenposition im Set-up vorausgesetzt – in

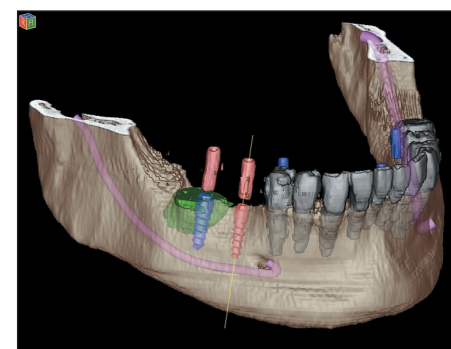


Abb. 7: 3D-Ansicht aus dem coDiagnostix®-Programm

## ZAHNHEILKUNDE

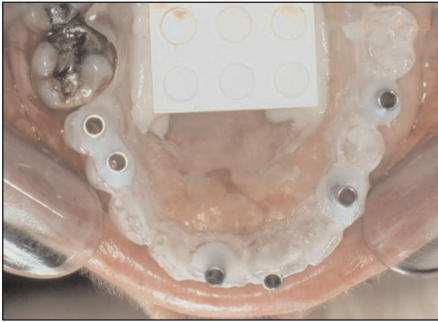


Abb. 8: Eine Bohrschablone nach dem med3D®-System

Bezug zur Prothetik stellen (Abb. 7–9). So wichtige Informationen wie z. B. der Winkel zwischen Implantat und Krone oder das Längenverhältnis zwischen Implantat und Kronen sowie der intermaxillären Distanzen können jetzt vorher evaluiert werden. Auch Augmentationsvolumina lassen sich bestimmen. Alle

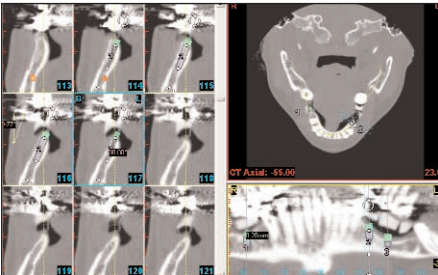


Abb. 9: simPlant-Planungseinstellung

diese Programme führen auf unterschiedlichen Wegen zu einer Schiene, welche die am Bildschirm geplante Implantatposition in den Mund überträgt (Abb. 10).

Die Bestimmung der Knochendichte gelingt auf der Basis des Messsystems der

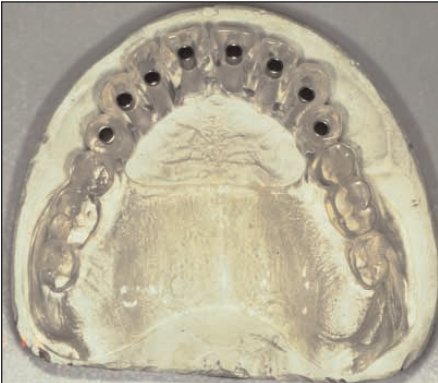

Abb. 10: Hülsenschine zur exakten Implantatpositionierung

Computertomografie, der Bestimmung der unterschiedlichen Absorption der Strahlung. Diese Messung – skaliert in den Hounsfield-Einheiten – kann mit der Knochendichteinteilung nach Misch in Zusammenhang gebracht werden und erlaubt so eine exaktere präimplantologische Beurteilung der Knochendichte als ein Maß der Knochenqualität.

### CAD/CAM-Rekonstruktion

In die Zukunft weisen heute bereits verfügbare Technologien, die bereits mithilfe erweiterter diagnostischer Methoden das therapeutische Ergebnis simulieren und therapeutische Substrate herstellen lassen. Mithilfe der 3D-Daten können über die Ansteuerung mehrachsiger Fräsmaschinen Knochenmodelle hergestellt werden (EUFINGER). Hierdurch werden Modelloperationen möglich. Das Simplant®-Verfahren bietet die Möglichkeit der Herstellung eines Knochenmodells bereits für den Praktiker an.

### Implantatnavigation

In eine völlig neue Dimensionen führt die Entwicklung, die es erlaubt, die computertomografischen Daten auf Navigationsgeräte zu übertragen. Damit wird nicht nur die vollständige virtuelle Implantat- und Suprakonstruktionsplanung in Echtdimension möglich, sondern auch die Navigation, d.h. exakte Umsetzung der Planung in den Mund des Patienten. Diese Entwicklung ist jetzt ca. drei Jahre alt, steht aber noch am Anfang und erfordert in vielen Punkten ein Umdenken. Schon heute werden hierdurch alleine durch die systemspezifischen Arbeitsschritte sowohl Planungs- als auch die Therapiesicherheit gesteigert. Fragen der Einbindung in den alltäglichen Praxisbetrieb und die Abwägung dieser Verfahren mit den geschilderten Schablonentechniken sind noch zu beantworten. Das Ziel, minimalinvasiv und mit höchster Präzision Implantate für den Patienten als kaum beeinträchtigende Therapie durchzuführen, ist heute sowohl mit den Schablonentechniken als auch mit der navigierten Operationstechnik erreichbar.

### Exakte Kostenplanung

Jetzt ist auch der Zeitpunkt dem Patienten eine exakte Kostenvorausberechnung vorzulegen. Die Möglichkeit, dem Patienten mit 3D-Bildern die genaue Ausgangssituation darzustellen, führt auch zu mehr Verständnis zu evtl. erforderlichen augmentativen Maßnahmen. Bezüglich der Unzulänglichkeiten der Gebührenregelungen und der vielen juristischen Winkel, die hierbei heute beachtet werden müssen, sei auf die hierfür einschlägige Literatur verwiesen.

### Zeitplanung

Da eine implantologische Gesamttherapie mit den häufig erforderlichen Vor- und Begleittherapien sich heute oft über einen sehr langen Zeitraum erstreckt, ist es sinnvoll, dem Patienten einen serviceorientierten Zeitablaufplan seiner Therapie vorzulegen. Hieraus sollten die einzelnen Behandlungsschritte, auch z. B. im Hinblick auf die zeitlichen Fristen und die jeweiligen Auswirkungen auf die Berufsausübung hervorgehen.

### Weitere Planungstermine

Bei aufwändigen Therapien können weitere Planungstermine erforderlich werden. Insbesondere wenn ästhetische Erwägungen im Vordergrund stehen und mehrere Lösungsansätze durch fotografische Visualisierungen nötig sind oder wenn funktionelle Probleme einen umfangreicheren Therapieplan erfordern, als dies alleine durch die Implantologie geleistet werden kann.

Eine Literaturliste kann bei der Redaktion angefordert werden.

*Korrespondenzadresse:*  
Dr. med. Dr. med. dent Peter A. Ehrl  
Zahnärzte am Spreebogen  
Alt-Moabit 98  
10559 Berlin  
ehrl@denthouse.com

\* IVS Solutions AG, Chemnitz  
\*\* med3D GmbH, Heidelberg  
\*\*\* Materialise GmbH, München